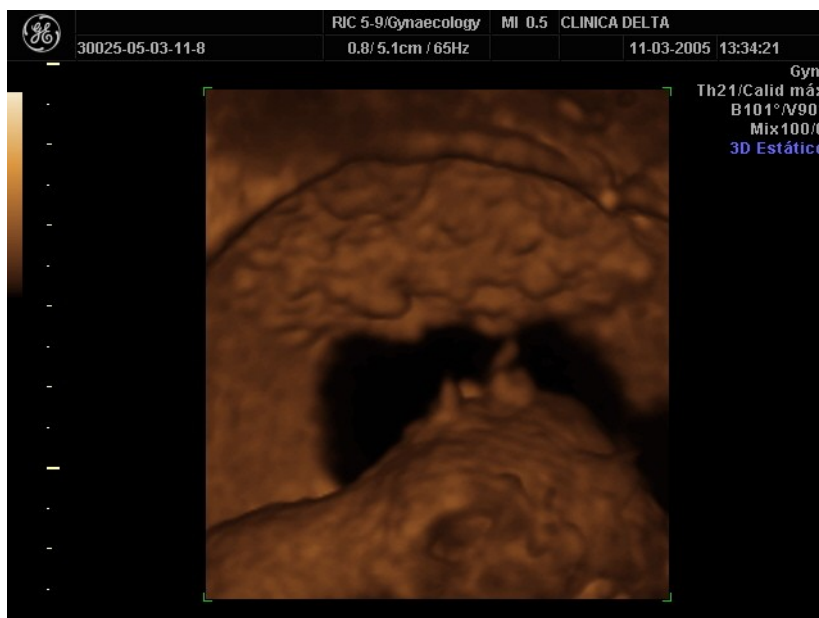
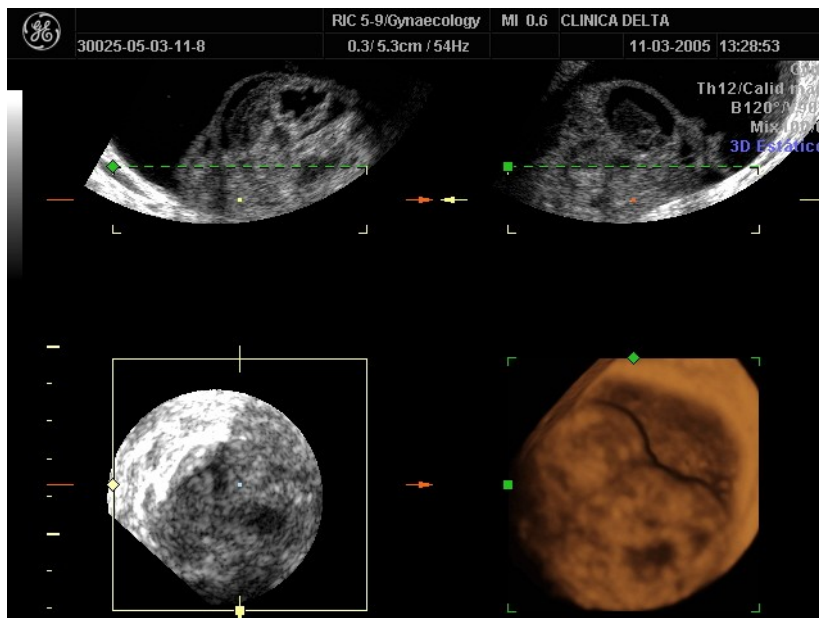
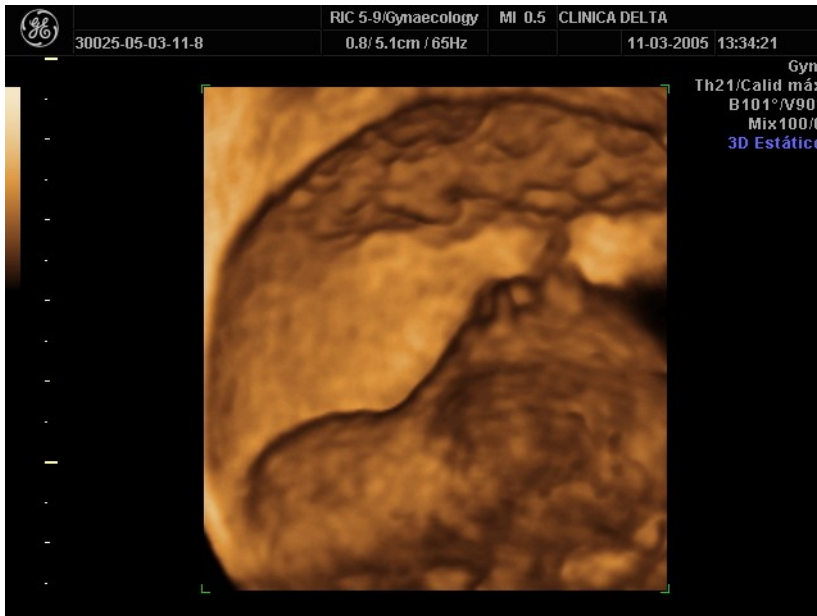
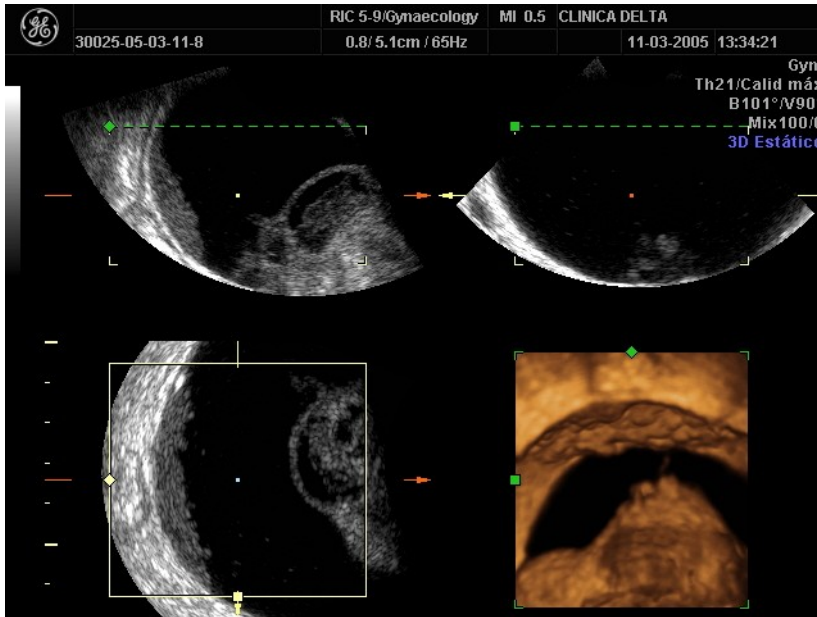


## ICONOGRAFÍA. Tumorações anexiales en 3D.

Martínez Ten P, Barrón E, Santacruz B.  
Clínica Delta (Madrid)

Se presentan imágenes de tumoraciones anexial y la reconstrucción en 3D.





La reconstrucción en 3D permite un exhaustivo estudio del interior de la imagen anexial con una excelente definición.